Kataraktoperation mit dem Niedrigenergie-Femtolaser

Indikationen, Durchführung und Bad Godesberger Ergebnisse – Eine **vergleichende Auswertung** der Augenklinik Dardenne

BONN–BAD GODESBERG Der Einsatz des Femtosekundenlasers bietet bei der Kataraktoperation die Möglichkeit einer präziseren Durchführung bei gleichzeitiger Reduzierung von operativen Risiken[1]. Femtosekundenlaser senden Lichtpulse aus, die innerhalb einer Femtosekunde (10^{-15} s = 0,000.000.000.000.001 s) eine Strecke von 0,3 µm zurücklegen. Dies entspricht etwa einem Hundertstel des Durchmessers eines Haares. Ursprünglich wurde die Femtosekundenlaser-Technik seit 2001 in der refraktiven Hornhaut-Chirurgie eingesetzt, dann aber zu einem hochpräzisen Instrument für die Kataraktoperation weiterentwickelt.

Die exakte Schnittführung mit dem Femtosekundenlaser kann im Rahmen der Kataraktoperation genutzt werden bei der Parazentese, der Clear-Cornea-Inzision, der Kapsulotomie und bei der Fragmentation der Linse. Außerdem sind arkuate antiastigmatische Schnitte der Hornhaut möglich.

Mit dem Femtosekundenlaser können Kapsulotomien präziser durchgeführt werden als mit der manuellen kurvilinearen Kapsulorhexis[2,3]. Dadurch lässt sich eine gleichmäßige und knappe Überlappung der Linsenoptik durch das vordere Kapselblatt erreichen, sofern die Laser-Kapsulotomie in Bezug auf die Linsenoptik gut zentriert ist. Bislang existiert keine ausreichende Evidenz darüber, ob der mit dem Laser geschnittene Kapselrand auch eine höhere Zugfestigkeit besitzt oder ob durch briefmarkenperforationsähnlich gezackelte Ränder und durch andere Laser-bedingte Störgrößen das Risiko für radiäre Einrisse des Kapselrandes bei Einsatz des Femtosekundenlasers sogar erhöht ist. Grundsätzlich geht man heute davon aus, dass der Einsatz von Niedrigenergie-Lasern zu einem glatteren Kapsulotomierand und zu weniger Kollateralschaden führt[1].

Mirshahi (4)
Alireza Mirshahi

Mit dem Femtosekundenlaser lassen sich innere Stufenschnitte erzeugen, bei denen der mittlere Abschnitt des Tunnels Hornhautoberflächenparallel oder flach abfallend angelegt wird, um ihn nahe der inneren Hornhautlippe steil kammerwärts abtauchen zu lassen[4]. Bisher fehlen randomisierte und kontrollierte Studien dazu, ob dadurch eine bessere Wund- und Tunnelstabilität gewährleistet sind.

Durch die Linsenfragmentation mit dem Femto-Laser verkürzt sich die effektive Phakoemulsifikationsdauer[5,6]. Dies führt zu einem besseren Schutz des Hornhautendothels. Insofern erscheint der Einsatz des Lasers insbesondere bei niedrigen Endothelzellzahlen beziehungsweise Cornea guttata sinnvoll. Auch die lange Phakozeit bei harten Linsen kann durch den Einsatz des Femtosekundenlasers reduziert werden. Dadurch wird die Operation schonender.

Mit dem Femtosekundenlaser durchgeführte Clear-Cornea-Inzisionen führen zu einer glatteren Tunnelmorphologie und weniger Gewebeläsionen als konventionelle Inzisionen und führten dabei zu keinen signifikanten Aberrationen höherer Ordnung[7].

Einzelne Studien (z.B. [8]) weisen darauf hin, dass durch eine ideale Kapsulotomie und geringe Traumatisierung des Auges bei der Femtolaser-Kataraktoperation, eine konsistentere axiale Linsenposition und die Reduktion von Dezentrierung und Verkippung der Linsenoptik die Vorhersagbarkeit des sphärischen Äquivalents besser sei und Aberrationen reduziert würden.

Bei den genannten Vorteilen bestehen jedoch auch Einschränkungen der Femtolasertechnik. So funktioniert der Femtosekundenlaser ausschließlich in ausreichend transparentem Gewebe, beim Zugang sind also nur Clear-Cornea-Inzisionen, nicht aber posterolimbale oder sklerale Inzisionen möglich. Außerdem kann die Kapsulotomie mit dem Femtosekundenlaser eine Pupillenverengung bewirken, wahrscheinlich dadurch, dass der Sphinkter-Muskel durch unzureichend fokussierte Laserstrahlung irritiert und dadurch die Ausschüttung von Prostaglandinen angekurbelt wird[9].

Auswertung von Katarakt-OPs unter Real-life-Bedingungen

Die genannten Ausführungen weisen auf den großen Forschungsbedarf auf dem Gebiet hin. Die Augenklinik Dardenne in Bonn–Bad Godesberg bietet ihren Patienten seit September 2015 die Femto-Kataraktoperation mit einem sogenannten Niedrigenergie-Laser (LDV Z8, Ziemer Ophthalmic Systems AG, Port, Schweiz) an. Man erwartet von dem Niedrigenergie-Femtosekundenlaser eine bessere Schnittgenauigkeit und weniger „Kollateralschaden". Im Folgenden werden die klinischen Ergebnisse einer Auswertung der ersten Operationen unter „Real-life"-Bedingungen vorgestellt.

In Bezug auf die Variablen „Visus am ersten postoperativen Tag", „Hornhautbefund", „Intraokulardruck", „Abweichung von der Zielrefraktion" und „Gesamteindruck des kontrollierenden Augenarztes" wurden die Daten von 67 mit dem Femtosekundenlaser erfolgten Kataraktoperationen mit denen einer Gruppe von 901 Operationen mit regulärer Kataraktoperation mit Phakoemulsifikation verglichen. Die beiden Gruppen unterschieden sich nicht signifikant hinsichtlich Alter und Visus vor der Operation. Alle Operationen wurden entweder vom Autor oder dem leitenden Oberarzt der Augenklinik Dardenne durchgeführt.

Die Auswertung ergab, dass die Sehschärfe am ersten postoperativen Tag in der Gruppe der mit Femtosekundenlaser operierten Augen eine Visus-Stufe besser war im Vergleich zur konventionellen Kataraktoperation (Abb. 1).

Es gab keine statistisch signifikanten Unterschiede zwischen den Gruppen in Bezug auf den Hornhautbefund, den Intraokulardruck und die Abweichung von der Zielrefraktion.

Der kontrollierende Augenarzt bewertete am ersten postoperativen Tag den Gesamteindruck mit Schulnoten. Die Note „sehr gut" wurde signifikant häufiger bei Einsatz des Femtosekundenlasers (63 %) als bei konventioneller Kataraktoperation (40 %) vergeben, und in der Femto-Gruppe gab es keine Bewertung schlechter als „befriedigend" (vs. 1 % mit „ausreichend" in der konventionell operierten Gruppe; p = 0,003 nach Chi-Quadrat-Test).

Darüber hinaus wurde auf standardisierten Fotos aus Videoaufnahmen die Veränderung der Pupillenweite im Verlauf der Operation exakt in der Horizontalen (X-Achse) und Vertikalen (Y-Achse) vermessen (Abb. 2 a–c).

Es konnte keine Pupillenveränderung im Vergleich zwischen dem Zustand vor der Laseranwendung (Abb. 2a), nach der Linsenfragmentation (Abb. 2b) und nach der Kapsulotomie (Abb. 2c) mit dem Femtolaser festgestellt werden (Abb. 3).

In der Literatur ist eine Pupillenverengung nach Anwendung des Femtosekundenlasers beschrieben. Die vorliegende Auswertung weist darauf hin, dass sich mit der Anwendung eines Niedrigenergie-Lasers Ziemer Femto LDV Z8 die Pupillenweite nicht signifikant ändert. Dies könnte mit den Eigenschaften des verwendeten Lasers assoziiert sein.

Zusammenfassend weist die vorliegende Auswertung auf ein besseres früh-postoperatives Ergebnis der Femto-Kataraktoperation gegenüber der konventionellen OP-Methode hin. Der Einsatz des Femtosekundenlasers kann möglicherweise die früh-postoperativen Ergebnisse – auch von High-volume-Operateuren wie in unserer Auswertung – verbessern. Wir konnten beim Einsatz des Niedrigenergie-Femtosekundenlasers keine intraoperative Pupillenverengung beobachten. ■

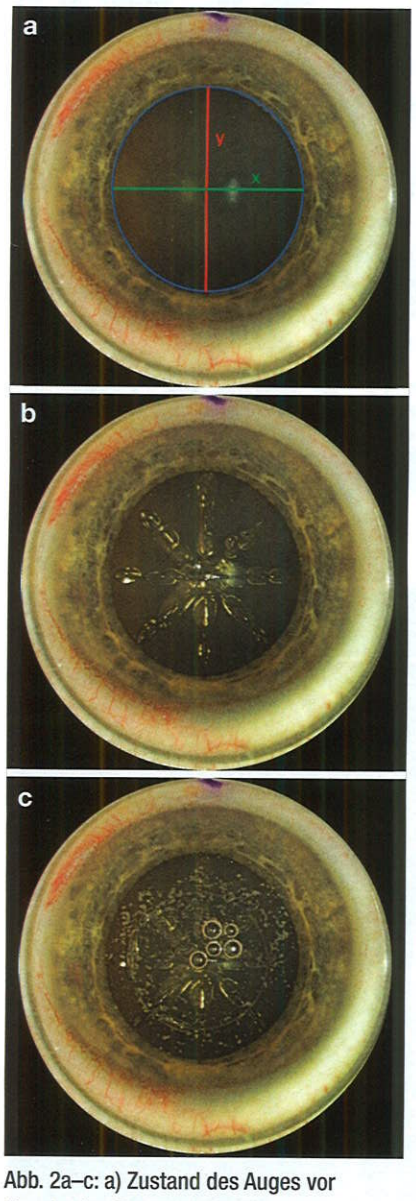

Abb. 2a–c: a) Zustand des Auges vor Einsatz des Femtosekundenlasers. Innerhalb des blau markierten ellipsoiden Segmentes wurden der horizontale (x) und vertikale (y) Pupillendurchmesser gemessen. Die Pupillenweite blieb nach der Linsenfragmentation (b) und nach der Kapsulotomie (c) konstant.

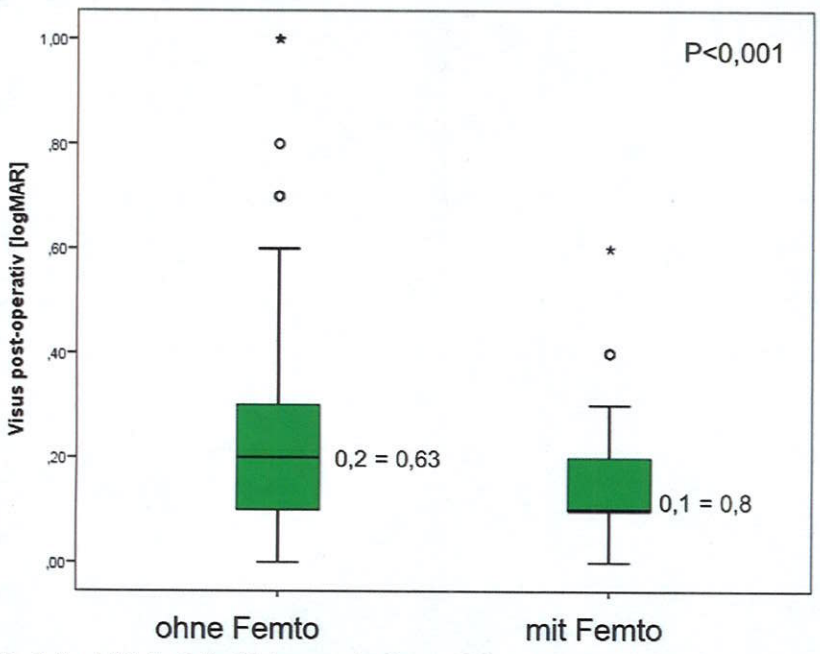

Abb. 1: Vergleich der Sehschärfe am ersten Tag nach Kataraktoperation mit Femtosekundenlaser („mit Femto") und mit konventioneller Kataraktoperation mit Phakoemulsifikation („ohne Femto"). Im Median war der Visus in der Gruppe „mit Femto" eine Visusstufe besser als bei den konventionell operierten Augen (p < 0,001 nach Mann-Whitney-U-Test).

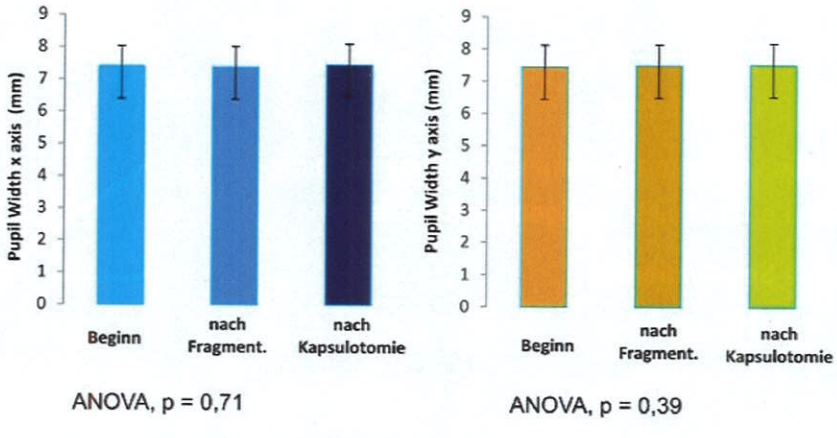

Abb. 3: Horizontale („Pupil width x axis") und vertikale („Pupil width y axis") Pupillenweite vor Beginn der Laseranwendung, nach der Linsenfragmentation und nach der Kapsulotomie mit dem Femtosekundenlaser. Es konnte keine signifikante Änderung der Pupillenweite festgestellt werden (p = 0,71 und p = 0,39 nach ANOVA).

Autor:
Prof. Dr. Alireza Mirshahi, FEBO
Augenklinik Dardenne
Friedrich-Ebert-Str. 23–25
53177 Bonn–Bad Godesberg
E-Mail: dr.mirshahi@gmail.com

Literatur

1. Grewal DS, Schultz T, Basti S, Dick HB. Femtosecond laser-assisted cataract surgery--current status and future directions. Surv Ophthalmol 2016;61(2): 103–131.
2. Sándor GL, Kiss Z, Bocskai ZI, Kolev K, Takács AI, Juhász E, Kránitz K, Tóth G, Gyenes A, Bojtár I, Juhász T, Nagy ZZ. Comparison of the mechanical properties of the anterior lens capsule following manual capsulorhexis and femtosecond laser capsulotomy. J Refract Surg 2014;30(10):660–664.
3. Kránitz K, Takacs A, Miháltz K, Kovács I, Knorz MC, Nagy ZZ. Femtosecond laser capsulotomy and manual continuous curvilinear capsulorrhexis parameters and their effects on intraocular lens centration. J Refract Surg 2011;27(8): 558–563.
4. Menapace RM, Dick HB. Femtosekundenlaser in der Katarktchirurgie [Femtosecond laser in cataract surgery. A critical appraisal]. Ophthalmologe 2014; 111(7):624–637.
5. Conrad-Hengerer I, Hengerer FH, Schultz T, Dick HB. Effect of femtosecond laser fragmentation on effective phacoemulsification time in cataract surgery. J Refract Surg 2012;28(12): 879–883.
6. Abell RG, Kerr NM, Vote BJ. Toward zero effective phacoemulsification time using femtosecond laser pretreatment. Ophthalmology 2013;120(5):942–948.
7. Nagy ZZ, Dunai A, Kránitz K, Takács AI, Sándor GL, Hécz R, Knorz MC. Evaluation of femtosecond laser-assisted and manual clear corneal incisions and their effect on surgically induced astigmatism and higher-order aberrations. J Refract Surg 2014;30(8):522–525.
8. Filkorn T, Kovács I, Takács A, Horváth E, Knorz MC, Nagy ZZ. Comparison of IOL power calculation and refractive outcome after laser refractive cataract surgery with a femtosecond laser versus conventional phacoemulsification. J Refract Surg 2012;28(8):540–544.
9. Schultz T, Joachim SC, Kuehn M, Dick HB. Changes in prostaglandin levels in patients undergoing femtosecond laser-assisted cataract surgery. J Refract Surg 2013;29(11):742–747.